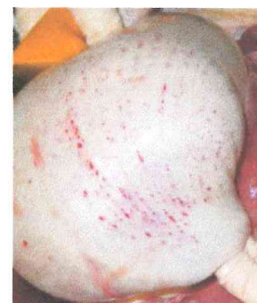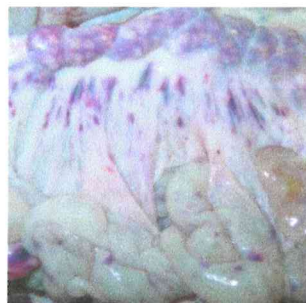

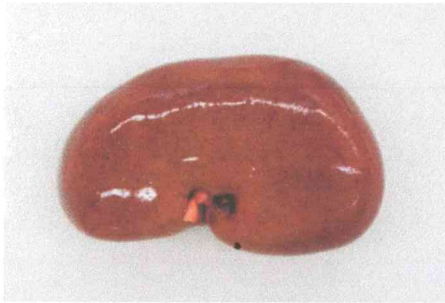
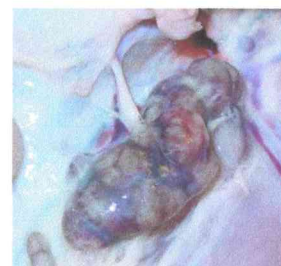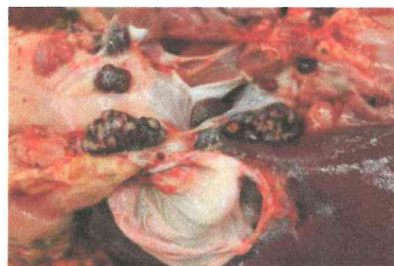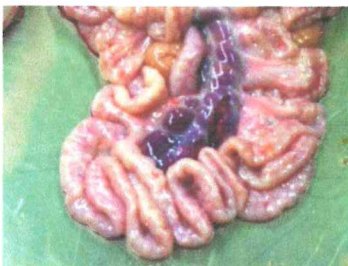BILDMATERIAL

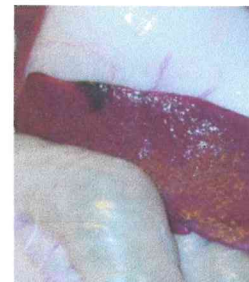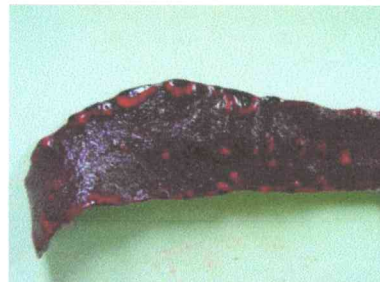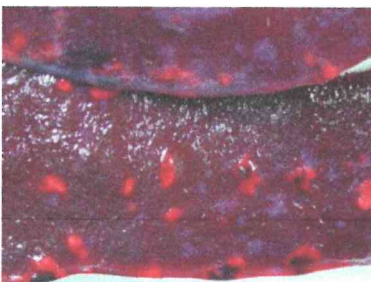Petechiale Blutungen



Hämorrhagisch infarzierte, „blutige“, Lymphknoten



Milzrandinfarkte



Quellen: NRL für ASP und KSP, FLI, Insel Riems
EURL für KSP, TiHo Hannover, Hannover